

Neuromodulation

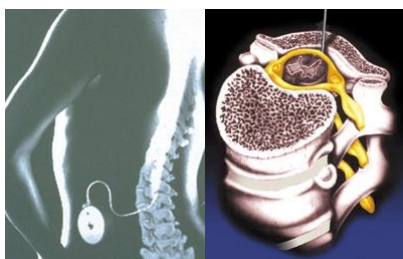Reversible Beeinflussung der Nervenleitungen

Intrathekale Pharmakotherapie (Medikamentengabe in das Rückenmark)

Intrathekale Pharmakotherapie

Bei diesem Verfahren wird die neuronale Transmission (Nervenleitung) durch Medikamente beeinflusst, die Transmitterfunktionen (Weiterleitungsaufgaben) übernehmen. Goldstandard ist Morphin. Andere Substanzen wie z.B. Lokalanästhetika kommen teilweise auch zum Einsatz.

Grundsätzlich muß diese Therapie getestet werden. Die motorischen Funktionen, Gefühlsqualitäten und die sympathischen Reflexe werden durch die eintretende Analgesie (Schmerzausschaltung) nicht beeinträchtigt.



Indikation

- Chronische Schmerzen im spinalen Einzugsgebiet (Wirbelsäulenursprung), wenn durch die systemische
- Pharmakotherapie (medikamentöse Behandlung mit Opioiden) kein ausreichender Wirkeffekt erzielt werden kann und für die Patienten unzumutbare Nebenwirkungen auftreten

Stellenwert

Eine ausreichend lange Testbehandlung vor Durchführung der intrathekalen Pharmakotherapie ist erforderlich. Eine qualifizierte kontinuierliche Langzeitbetreuung der Patienten einschließlich Dokumentation des Behandlungsverlaufes ist Voraussetzung.

Vorteil

Die Nebenwirkungen einer medikamentösen Behandlung z.B. mit Opioiden in der dafür notwendigen Dosierung können wesentlich reduziert werden.

Nachbehandlung

Eine begleitende und abgestimmte Physiotherapie wird empfohlen. Diese orientiert sich im wesentlichen an der Beschwerdesymptomatik des Patienten. Bei zunehmender Schmerzreduktion kann eine sorgfältige Bewegungstherapie sowie eine abgestimmte Muskelkräftigungstherapie einsetzen.

Arbeitsfähigkeit

Durch die effektive Schmerzunterbindung kann nach Eintritt der medikamentösen Wirkung ein Wiedereintritt der Arbeitsfähigkeit erreicht werden.

Sportaktivitäten

Nach Eintritt der medikamentösen Wirkung stellt sich oft eine wesentliche Besserung der Mobilität ein.

Ergebnisse

Auf den internationalen Konsensuskonferenzen in Memphis 1997 und in Brüssel 1998 wurden die internationalen Erfahrungen zusammengefaßt und Empfehlungen zur rückenmarksnahen Langzeittherapie mit Opioiden auch bei nichtmalignen Schmerzen gegeben. Diese Empfehlungen basieren im wesentlichen auf zwei retrospektiven Studien von Paice et al. und Winkelmüller. In beiden Studien wurden sowohl Patienten mit Krebschmerz als auch Patienten mit nichttumorbedingten neuropathischen, nozizeptiven und

gemischt nozizeptiv-neuropathischen Schmerzen (Nervenschmerzen) über einen längeren Zeitraum beobachtet und ausgewertet. Die durchschnittliche Schmerzreduktion lag bei allen Patienten bei über 60%. Hervorgehoben wurde eine wesentliche Verbesserung der Lebensqualität.

Neuromodulation Reversible Beeinflussung der Nervenleitungen


Epidurale Rückenmarksstimulation, SCS (rückenmarksnahe elektrische Stimulation)

Epidurale Rückenmarksstimulation

Die Elektrode wird ähnlich wie bei der Wirbelsäulenkatheterbehandlung vorsichtig im Epiduralraum in der Nähe des Rückenmarks platziert.

Ein temporärer (vorübergehender) Nervenschrittmacher wird angeschlossen. Dann gibt der Patient an, wo die Stimulation zu spüren ist. Der Arzt muß die Position der Elektrode eventuell anpassen um eine optimale Stimulation des richtigen Körperbereichs zu erzielen.

Das Ziel dabei ist es, die Elektrode so zu platzieren, daß das Kribbeln dort zu spüren ist, wo der Patient zuvor Schmerzen empfunden hat. Nachfolgend wird, nach einer erfolgreichen Stimulationsphase, der Nervenschrittmacher in einer Hauttasche implantiert.



Indikation

- Neuropathischer Schmerz (Nervenschmerz)
- Radikulopathien (Nervenwurzelreizungen)
- Phantomschmerz und / oder Stumpfschmerz
- gewisse Schmerzsyndrome, z.B. failed back surgery syndrom (FBSS, fortbestehende Beschwerden nach
- Wirbelsäulenoperationen)
- arterielle Verschlusskrankheit
- Polyneuropathie (an mehreren Stellen vorhandener Nervenschmerz)

Stellenwert

Eine effektive Schmerzreduktion kann mit der rückenmarksnahen elektrischen Stimulation erreicht werden. Für manche, oft voroperierte, Patienten ist diese Therapie der einzige Ausweg, um aus der kontinuierlichen Medikamenteneinnahme herauszukommen. Eine Reduktion der Einnahme oft stärkster Schmerzmittel, die

bei manchen Patienten zu erheblichen Nebenwirkungen geführt haben, ist somit möglich. Die oft erheblich eingeschränkte Lebensqualität und Mobilität der Patienten wird verbessert.

Vorteil

Der chirurgische Eingriff ist minimal invasiv. Die Medikamentengabe kann nach erfolgreicher Ansprechrate des so behandelten Patienten reduziert werden. Die Behandlung ist ambulant durchführbar.

Nachbehandlung

In der ersten Zeit nach der Implantation des Systems sollten die Aktivitäten etwas eingeschränkt werden. Es dürfen keine plötzlichen Bewegungen durchgeführt werden, bis sich das System stabilisiert hat. Das kann mehrere Wochen dauern. Während der ersten Wochen kann sich die Stimulation verändern. Ggf. muß der Arzt oder sein Assistent die Stimulation mit einem Programmiergerät oder -sender neu einstellen. Nach dieser Anfangsperiode können die Patienten wieder einen aktiven Lebensstil führen, bei der Schmerz und der Bedarf an Schmerzmitteln reduziert oder beseitigt ist.

Arbeitsfähigkeit

Unmittelbar nach dem Eingriff bis zu einigen Wochen können körperlich Belastungen nicht ausgeführt werden. Nach der Phase der Stabilisierung sind leichte körperliche Arbeiten wieder möglich.

Sportaktivitäten

Das Ausmaß der körperlichen Belastung richtet sich nach der Entwicklung in der Stabilisationsphase. Leichte körperliche Belastungen wie Wandern oder Radfahren sowie Schwimmen können nachfolgend wieder ausgeführt werden.

Ergebnisse

Bei einer erfolgreichen Behandlung liegt die erwartete Schmerzlinderung in der internationalen Literatur bei 50 bis 75 %.

Wenn nicht-invasive Verfahren erfolglos bleiben...

Bei schweren chronischen Schmerzen gibt es auch dann noch Alternativen, wenn die pharmakologische Therapie ausgereizt ist. Mit den neurochirurgischen Eingriffen zur Schmerzbekämpfung beschäftigte sich Professor Dr. Wolfhard Winkel Müller, Hannover, in seinem Vortrag im Rahmen der Ringvorlesungen. Neue Entwicklungen auf dem Gebiet der epiduralen elektrischen Rückenmarkstimulation wurden in einem assoziierten Symposium vorgestellt. So können jetzt durch die Entwicklung einer neuen Positionierung mit zwei epiduralen Elektroden auch komplexe bilaterale Bein- und Rückenschmerzen therapiert werden. Erst wenn konservative, weniger invasive Behandlungsstrategien erfolglos geblieben sind, sollten neurochirurgische Eingriffe in Erwägung gezogen werden, so Professor Winkel Müller. Im wesentlichen haben in der palliativen Schmerztherapie drei Methoden ihren Platz gefunden:

1. Destruierende Verfahren
2. Mikrochirurgische vaskuläre Dekompression
3. Neuromodulationstechniken mit Elektroden oder Medikamentenpumpen

Zielsetzung der destruirenden Verfahren ist es, die Nozizeption in dem afferenten schmerzleitenden System zu unterbrechen. Ziel des Eingriffs können das periphere Nervensystem, Nervenwurzeln, die Hinterwurzeleintrittszone im Rückenmark, der Tractus spinothalamicus, das Ganglion Gasseri und das sympathische Nervensystem sein. Im Gegensatz zu den offenen, ablativen Operationen erlauben heute perkutan zum Zielgebiet eingeführte Elektroden schonende und thermokontrollierte Läsionen zu setzen. Thermofühler an der Sondenspitze ermöglichen die reizphysiologische Lokalisation im Zielgebiet und die Kontrolle der Ausdehnung des Läsionsherdes. Indikationen und Techniken für die destruirenden Verfahren sind: Tic douloureux bei der Trigeminusneuralgie, zervikale perkutane Chordotomie beim Malignomschmerz, Läsion der Hinterwurzeleintrittszone im Rückenmark beim Deafferenzierungsschmerz nach zervikalem Wurzelaustritt, Facettendenerivation lumbal und zervikal, neuropathischer Schmerz mit typischer Triggerzone nach peripheren Nervenverletzungen. Die mikrochirurgische vaskuläre Dekompression wird bei der typischen, therapieresistenten Trigeminusneuralgie empfohlen, wenn es sich um Patienten ohne größere zerebrale oder kardiopulmonale Risiken handelt. Im Gegensatz zu den perkutanen Eingriffen am Ganglion Gasseri hat die vaskuläre Dekompression der Trigeminuswurzel am

Hirnstamm den Vorteil, daß die sensomotorische Trigeminnervation erhalten bleibt.

Neuromodulationstechniken

Neuromodulationstechniken basieren auf der Aktivierung schmerzhemmender Strukturen im Rückenmark durch elektrische Stimulation oder rückenmarksnahe Applikation von Opioiden durch implantierte Medikamentenpumpen. Die elektrische Stimulation der Hinterstränge des Rückenmarks wird bei chronischen neuropathischen Schmerzen eingesetzt. Als Indikationen gelten Rhizopathien nach Bandscheibenoperationen, Postamputationssyndrome, inkomplette Läsionen peripherer Nerven, Complex regional pain syndrome (CRPS I und II), Ruheschmerz bei der AVK und Angina pectoris. Die kontinuierliche intrathekale Opioidbehandlung ist bei nozizeptiven, neuropathischen und gemischten inkurablen Schmerzzuständen maligner und nicht-maligner Ätiologie wirksam. Für alle invasiven neurochirurgischen Verfahren nannte Winkel Müller als Ausschlusskriterien: psychische Begleiterkrankungen, laufendes Rentenverfahren oder Entschädigungsanträge sowie Suchtmerkmale.

Stimulation schmerzhemmender Neurone

Professor Dr. Henning Harke, Krefeld, beschrieb in einem assoziierten Symposium mit Thema "Epidurale Rückenmarkstimulation" die Pathomechanismen des chronischen neuropathischen Schmerzes, wie sie bei Nervenbahnverletzungen z. B. Plexusläsionen, Ischialgie und Herpes Zoster ablaufen. Dabei entsteht im zweiten Neuron im Rückenmark eine monosegmentale Hyperaktivität mit kontinuierlicher Depolarisation, durch die die regulierte Freisetzung der Neurotransmitter an der Synapse verlorengelassen und damit die "Titrierung" des weitergeleiteten Schmerzes nicht mehr möglich ist. In Folge kommt es zum neuronalen Umbau mit neuen synaptischen Verschaltungen durch Ab-Fasern; der Schmerz verselbständigt sich.

Hier, lokal und gezielt im übererregten Segment des Rückenmarks, greift das schmerzreduzierende Wirkprinzip der epiduralen Rückenmarkstimulation ein: das elektrische Feld erzielt eine GABAerge, antidrome Stimulation der Neurone. Unter der Freisetzung des inhibitorischen Neurotransmitters GABA werden die neuronalen Exzitationen verhindert, die Hyperaktivität beruhigt sich.

Bilaterale Wirkung durch bessere Eindringtiefe

Das in über 30 Jahren etablierte Ein-Elektrodensystem wurde jetzt weiterentwickelt. Im sog. Zwei-Elektrodensystem wird durch schräg versetzte epidurale Anordnung von zwei Elektroden der Abstand zum Rückenmark verringert und damit eine bessere Eindringtiefe des elektrischen Felds bis auf die seitlich austretenden Nervenwurzeln erreicht. Erstmals können durch dieses System auch höher-liegende, bilaterale Rückenschmerzen behandelt werden. Indikationen für das Zwei-Elektrodensystem sind Radikulopathien, z. B. beim Postdiskotomiesyndrom, Phantom- und Stumpfschmerzen, inkomplette Plexusläsionen, inkomplette periphere Nervenläsionen und Angina pectoris.

Herr Dr. J. Köy aus Dresden stellte die Implantationstechnik des Zwei-Elektrodensystems vor. Er stellte besonders heraus, daß erst seit Einführung dieses neuen Systems vor ca. einem Jahr komplexe und bilaterale Bein- und Rückenschmerzen durch elektrische Stimulation therapierbar sind.

Eine Indikation zur Implantation des Zwei-Elektrodensystems besteht, wenn:

- die konservative Schmerztherapie ausgereizt ist
- neuropathische Schmerzen vorliegen
- bilaterale o. multifokale Schmerzen vorliegen
- oder komplexe Bein- bzw. Rückenschmerzen vorliegen.

Zur Sicherung der Indikation muß vor Implantation eine Psychometrie des Patienten verlangt werden. Köy empfahl eine umfassende Aufklärung des Kranken vor der Implantation, um Enttäuschungen zu vermeiden. So können z. B. durch Haltungsänderungen die Stimulationsintensitäten wechseln. In den meisten Fällen bleibt auch nach Elektrodeneinpflanzung eine Schmerzmedikation weiterhin notwendig.

Elektrodensitz entscheidend für den Erfolg

Kontraindikationen der Operation sind laut Koy ein schlechter Allgemeinzustand des Patienten und mangelnde Compliance. Herzschritt-macher sind nicht zwangsläufig eine Kontraindikation, durch entsprechende Vorsichtsmaßnahmen ist teilweise trotzdem die epidurale Rückenmarkstimulation möglich. In Dresden wird die perkutane Technik der Elektrodenimplantation angewandt. Dabei werden Stabelektroden unter Röntgenkontrolle von paramedian in den Epiduralraum eingeführt. Sobald beide etwas versetzt plaziert sind, wird eine elektrische Teststimulation durchgeführt. Dabei muß die Polung der Elektroden auf beiden Seiten in Wechselschaltung (+ - +) vorliegen. Der Patient berichtet während der Stimulation, welches Feld parästhesiert wird. Stimmt dieses noch nicht mit der Schmerzlokalisierung überein, wird intraoperativ die Lagekorrektur der Elektroden vorgenommen, bis das Parästhesiefeld mit dem individuellen Schmerzareal des Patienten übereinstimmt.

"Die korrekte Lage der Elektroden ist entscheidend für den Erfolg!" betonte Koy. Daher muß alle 3 Monate eine Nachkontrolle erfolgen, denn durch die wiederhergestellte Beweglichkeit der Patienten kann eine Elektrode dislozieren. Das scheinbare Versagen des Systems beruhe in der Regel auf mangelhafter Nachsorge. In der Klinik von Prof. Harke müssen in etwa 10 % der Fälle Korrekturen vorgenommen werden. Bei geringgradigen Lageproblemen kann die Korrektur manchmal schon durch eine Änderung der Polung der Elektroden erreicht werden.

Als Probleme bei der Implantation gab Dr. Koy an: erschwerte Operation bei engem Spinalkanal und degenerativen Wirbelsäulenerkrankungen sowie Adipositas. Komplikationen treten in Form von Vernarbungen oder bei Punktion des Liquorraumes auf. Die langwierige und teils unangenehme Behandlung verlangt einen äußerst kooperativen Patienten.